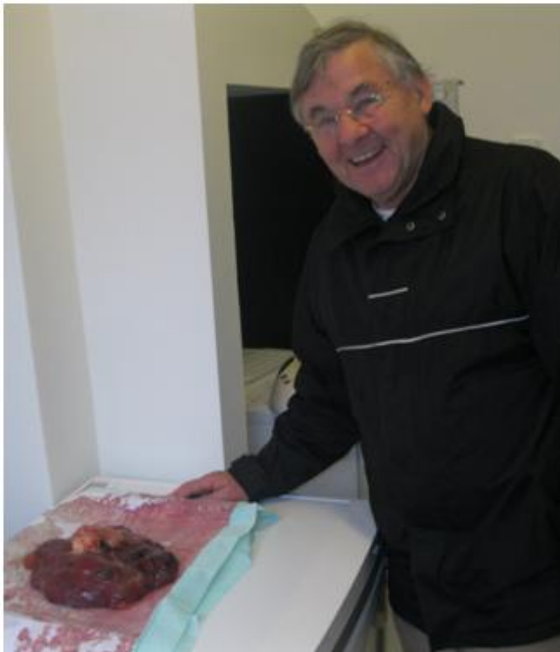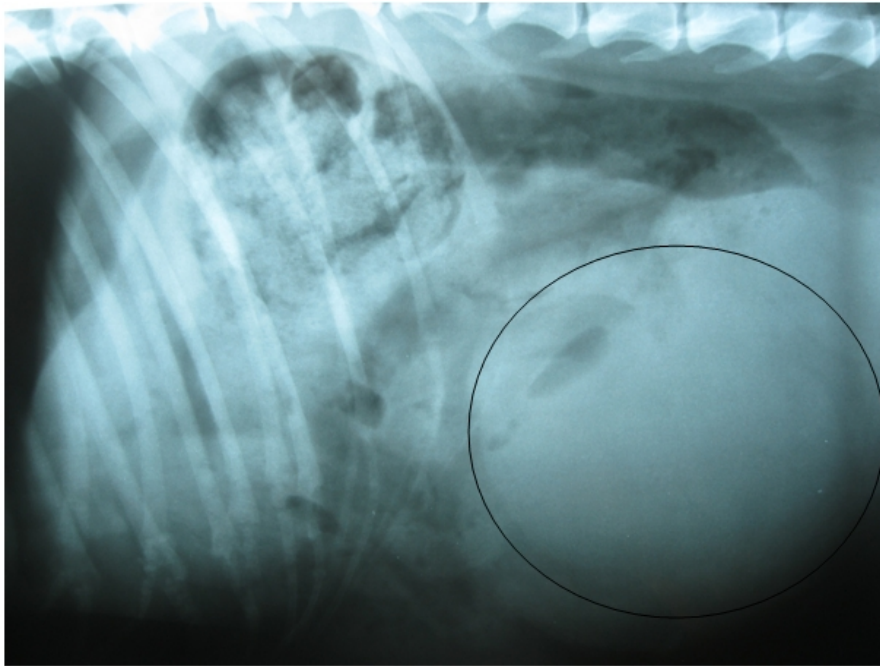




Tijdens een wandeling zakte Chinouk ineens door zijn poten heen. Dhr. Garama kwam onmiddellijk zeer ongerust naar ons toe. Chinouk had lijkbleke slijmvliezen, was suf/sloom en had een opgezette buik (bloed in de buik).

Op de röntgenfoto is een grote miltumor te zien.



Onthoosk jaarsistentes sffed geopereerd worden. De eigenaar is dolgelukkig dat Chinouk weer de